

Abstract

磁気共鳴映像による血友病性関節症の評価のための新しいスコアリングシステム

A new magnetic resonance imaging scoring method for assessment of haemophilic arthropathy

B. Lundin, H. Pettersson and R. Ljung

今回我々は、血友病男児 28 例 [平均年齢 10 歳 (4 ~ 16 歳)] の 39 足関節を磁気共鳴映像法 (MRI) で評価する欧州多施設共同試験を実施するとともに、MRI による血友病性関節症の評価のための新しいスコアリングシステムを開発した。このスコアリングシステムは A, e, s, h という 4 つの因子に基づ

いている。この評価方式は、高い分析能を有するとともに、異なる病因学的要素を区別することを可能とする。因子 A は、軟骨下嚢胞スコア (最大 6 ポイント) と軟骨下皮質の不規則性・びらんスコア (最大 4 ポイント)、軟骨破壊スコア (最大 6 ポイント) の合計として求められる。e (滲出・関節内血腫)、s (滑膜肥

大) および h (ヘモシデリン沈着) は、それぞれ別々に 0 ~ 4 ポイントで評価される。2 人の放射線医が、それぞれ個別にこの新しいスコアリングシステムと以前発表された Denver スコアリングシステムの両者を用いて、39 足関節をそれぞれ 2 回評価した。最終的な分類は、両放射線医の合意に基づいて決定した。結果の再現性を評価した結果、いずれのスコアリングシステムについても同一検者内の一致度はやや優良 ~ 優良、複数検者間の一致度は優良、やや優良または良好であった。これらの結果は、適切なプロトコールに従って実施され、かつ専門的に訓練された放射線医が評価に当たれば、MRI は血友病性関節症の半定量的評価法として極めて有用であることを示している。

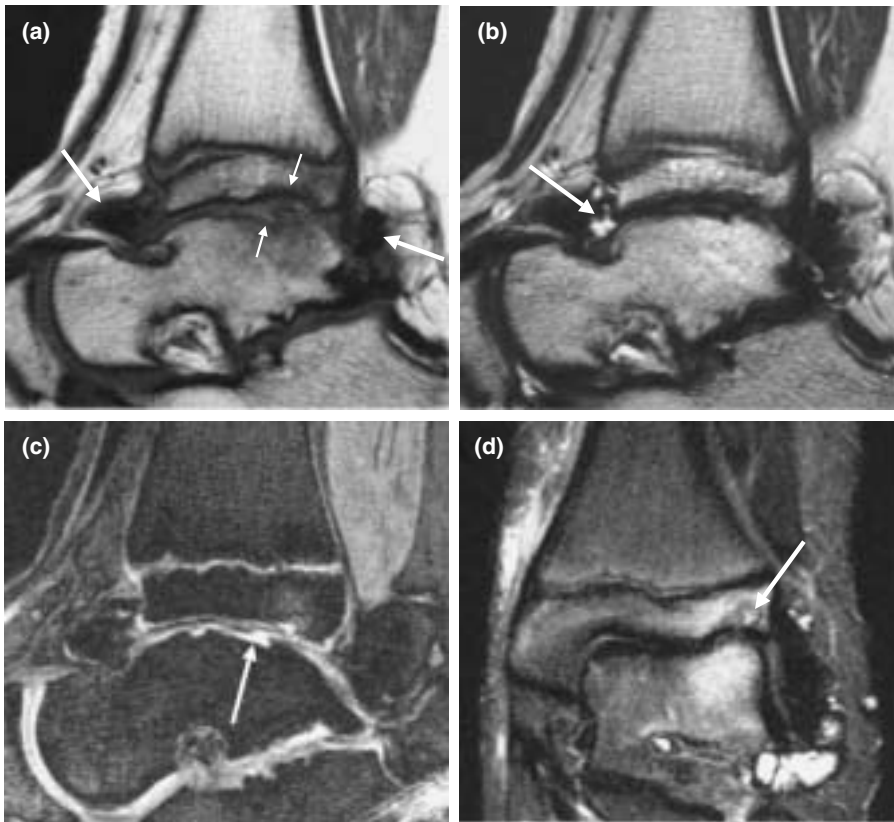


Fig. 1. Left ankle of 12-year-old boy with moderate haemophilia A. By consensus, this joint was assigned a Denver score of 10 and a European score of 8(2:3:3). (a) Sagittal standard spin echo (SE) T1-weighted sequence (TR 418 ms, TE 12 ms, slice thickness 3 mm, field of view 100 mm, matrix 184 × 256, two acquisitions). The image shows irregularity/erosion of subchondral cortex of the tibia and talus (small arrows), as well as hypertrophic synovia with haemosiderin depositions (haemosiderin is black, large arrows). (b) Sagittal turbo spin echo (TSE) T2-weighted sequence (TR 4200 ms, TE 96 ms, echo train 7, slice thickness 3 mm, field of view 100 mm, matrix 154 × 256, two acquisitions). The scan detects effusion (fluid is bright, arrow). (c) Sagittal fat suppressed 3D gradient echo (GE) sequence (TR 50 ms, TE 11 ms, flip angle 40°, slice thickness 1.5 mm, field of view 100 mm, matrix 228 × 256, one acquisition). The image shows destruction of talar cartilage (joint fluid in defect is bright, arrow). (d) Coronal short tau inversion recovery (STIR) sequence (TI 150 ms TR 4500 ms, TE 60 ms, slice thickness 4 mm, field of view 113 mm, matrix 198 × 256, three acquisitions). The scan reveals subchondral cyst in tibia (arrow).