

Case Report

四肢に生じた血友病性偽腫瘍の外科的処置：病的骨折を伴った3症例の報告

The surgical treatment of a haemophilic pseudotumour in an extremity: a report of three cases with pathological fractures

N. Ishiguro, Y. Iwahori, T. Kato, T. Ito, T. Kojima, J. Takamatsu and H. Iwata

血友病性偽腫瘍はまれな血友病の合併症で、第VIII因子または第IX因子欠乏症患者の1~2%で生じる。これは四肢の病的骨折をきたした偽腫瘍の外科的症例3例についての報告である。3例とも術後の経過は良好であった。術前の管理が適切に計画されてい

れば、偽腫瘍による病的骨折の治療のための四肢の牽引術は成功すると考えられる。四肢の切断を選択する前に、外科医は四肢牽引の可能性を考慮すべきである。

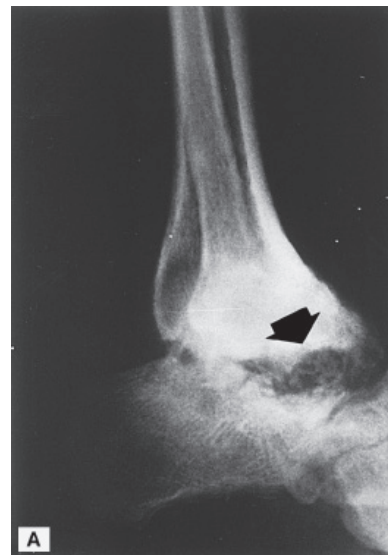
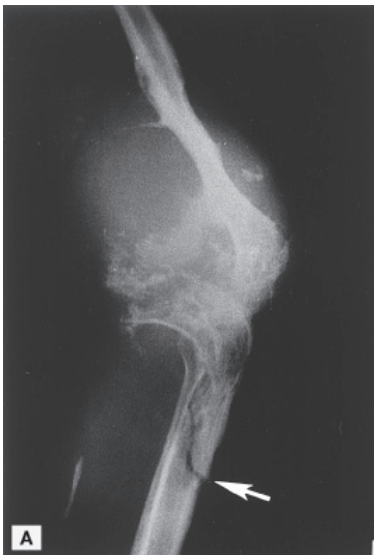
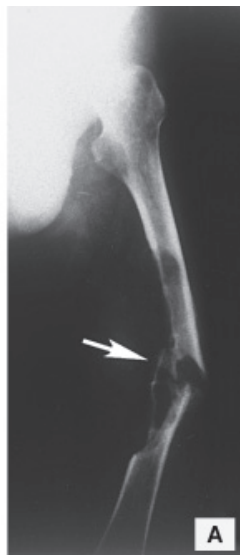
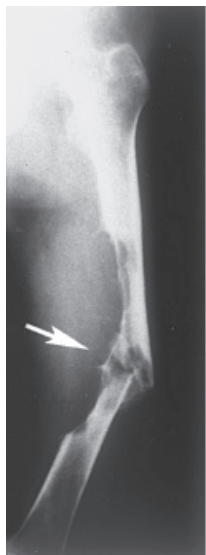Fig. 1. (A) Plain radiographic examination, anteroposterior and oblique view are shown. These radiographs reveal the severe bone loss of the femur and the fracture site (white arrow).

Fig. 2. (A) Plain radiographic examination, anteroposterior view and lateral view. These radiographs reveal the severe bone loss around the knee joint and fracture site of the tibia (white arrow).

Fig. 3. (A) Plain radiographic examination. The radiographs reveal the destruction and bone loss of the talocrural and subtalar joints (closed arrow).